GROUPE DE RECHERCHE ET D'INFORMATION SUR LES OSTEOPOROSES

CERCLE D'ETUDE DE LA DOULEUR EN RHUMATOLOGIE

Atteintes osseuses révélatrices des maladies systémiques

Dr Rose-Marie Javier

Rhumatologie , CETD Hôpitaux Universitaires de Strasbourg

Centre de Compétence de la Dysplasie fibreuse des os-Syndrome de Mac Cune Albright, des Mastocytoses et MOC Maladies Osseuses Constitutionnelles

Les Hôpitaux Universitaires de STRASBOURG

Strasbourg Novembre 2021

Déclaration de liens d'intérêt

- Dr RM Javier: pas de liens

Atteintes osseuses révélatrices des maladies systémiques

- Atteintes osseuses en excluant
  - Atteintes articulaires,
  - Conséquences iatrogènes
  - Conséquences osseuses de l'inflammation chronique
- Florilège de cas cliniques

Fractures inexpliquées

Homme de 36 ans, Fractures spontanées des troisièmes côtes droite et gauche

- Ostéodensitométrie: T-score lombaire - 0.8, fémoral -1.6
- Asthénie avec surmenage professionnel (ouvrier)
- Amaigrissement de 7 kg en 6 mois post régime
- Quelques épisodes de lipothymie récents
- Tabagisme à 10 paquets-années

Homme de 36 ans, Fractures spontanées des troisièmes côtes droite et gauche

- Ostéodensitométrie: T-score lombaire - 0.8, fémoral - 1.6
- Asthénie avec surmenage professionnel (ouvrier)
- Amaigrissement de 7 kg en 6 mois post régime
- Quelques épisodes de lipothymie récents
- Tabagisme à 10 paquets-années

- Scintigraphie osseuse: 2 fractures costales hyperfixantes et hyperfixation diffuse prédominant aux épiphyses fémorales et humérales

Urticaire pigmentaire méconnue

- Petites lésions papuleuses couleur chamois prédominant à la face interne des cuisses, des bras et de la région lombaire (lésions que le patient n'avait jamais remarquées)

Mastocytose systémique indolente

- Tryptase 104 µg/l (N<13.5)
- Biopsie ostéo-médullaire: infiltration paratrabéculaire par des mastocytes atypiques fusocellulaires positifs en immunohistochimie pour la tryptase
- Mutation c-kit D816V

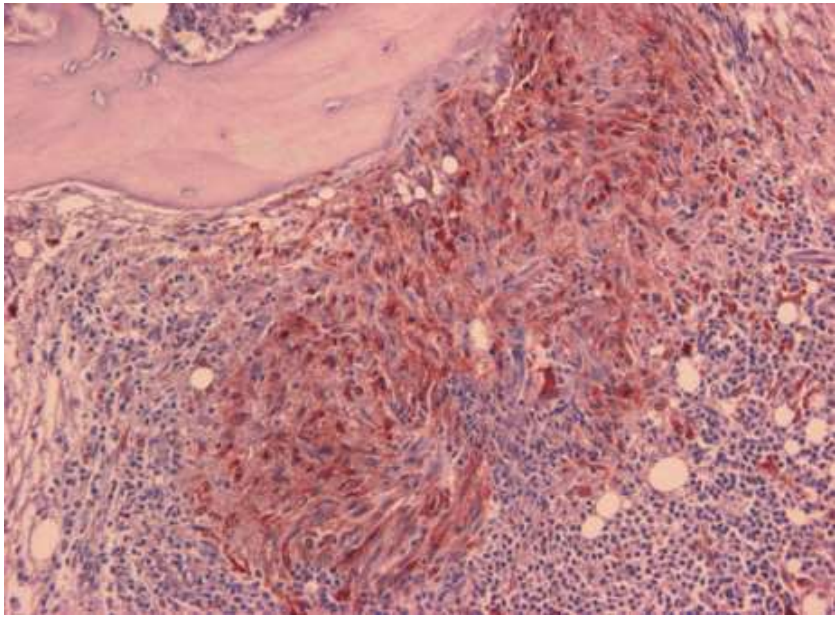

Mastocytose révélée par des fractures vertébrales sans fragilité osseuse ni signes associés

Femme de 37 ans

- 3 fractures vertébrales (T12, L2, L5) quasi spontanées en 3 mois (étirement, chaussettes)
- T score +0.4 lombaire, +0.9 fémoral
- Excès mastocytes moelle (3%), avec aspect atypique
- Tryptase 76,8 µg/l (N:<13.5)
- Mutation c-kit D816V

➡ Mastocytose systémique indolente

Anomalies cliniques osseuses au cours de la mastocytose peuvent être révélatrices

- Douleurs articulaires ou périarticulaires (infiltration épiphysaire sans arthrite) 20%
- Ostéoporose révélatrice banale (vertèbres 3 à 10%)
- Fractures spontanées (côtes, os longs 10 à 20%)

Ives DR Proc R Soc Med 1973, Travis W Mayo Clinic Proc 1986 Inaoui R Rev Rhum 2003, Lehman T Br J Rheumatol 1996, Salles M Med Clin (Barc).2007, Donker ML J Bone Miner Metab 2008, Hermine O Maladies Systémiques 2008, Mathew R Clin Rheumatol 2009, Barete S Ann Rheum Dis 2010, Rossini M Bone 2011; Van Der Veer E Allergy 2012; Abramowitz J Endocrine Practice 2012; Briot K Rev Rhum Monographies 2013

Anomalies radiologiques osseuses polymorphes au cours de la mastocytose

- Ostéopénie 28%
- Lésions condensantes 5 à 19%
  - Squelette axial +++
  - Parfois marmoréen
  - Surtout formes graves
- Mixtes 10%

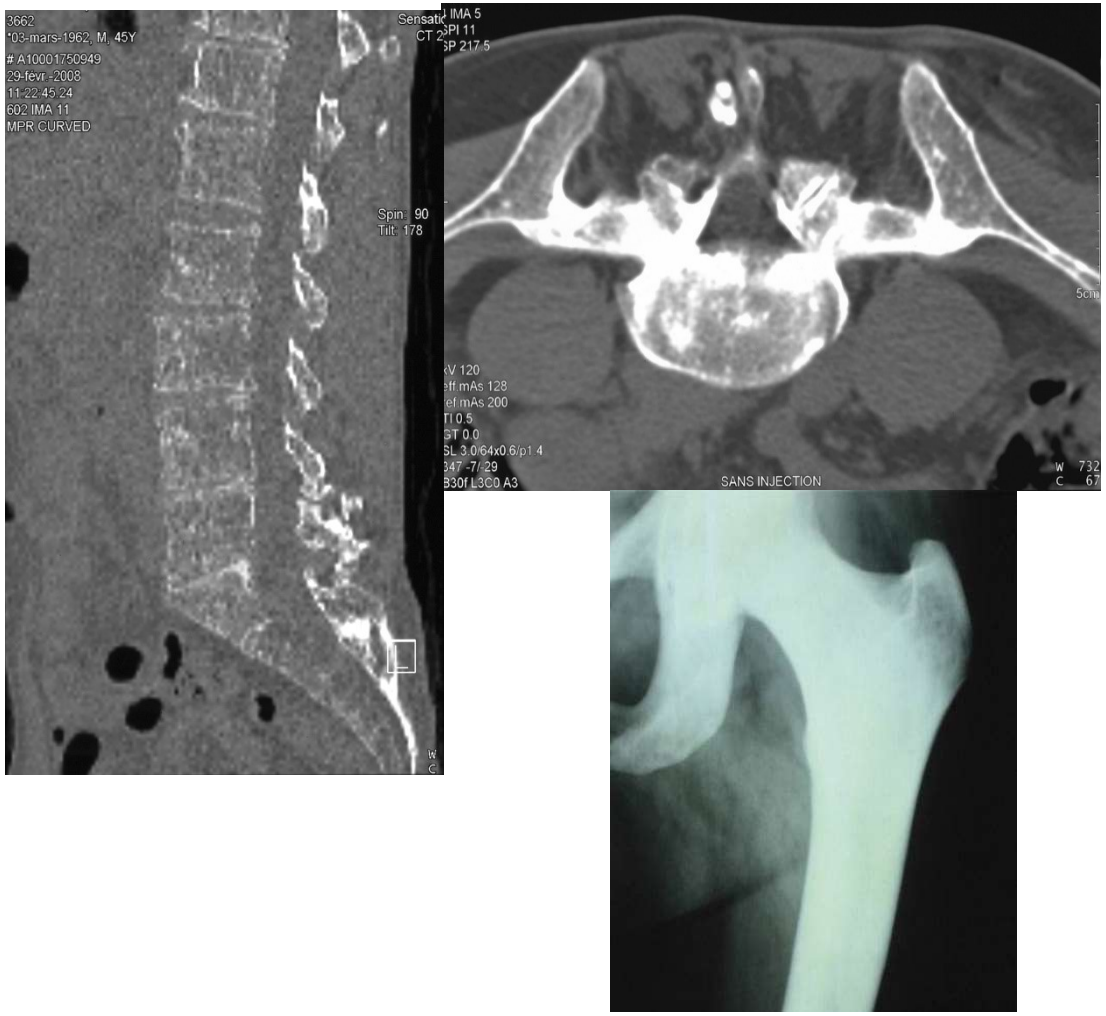

Ives DR Proc R Soc Med 1973, Travis WD Medicine 1988, Inaoui R Rev Rhum 2003, Lehman T Br J Rheumatol 1996, Donker ML J Bone Miner Metab 2008, Hermine O Maladies Systémiques 2008, Mathew R Clin Rheumatol 2009, Abramowitz J Endocrine Practice 2012,Seitz S Osteoporos Int 2013

Osteoporosis International
https://doi.org/10.1007/s00198-019-04918-7

ORIGINAL ARTICLE

Check for updates

Higher prevalence of vertebral fractures in systemic mastocytosis, but not in cutaneous mastocytosis and idiopathic mast cell activation syndrome

Y. Degboé[1,2] · M. Eischen[1] · PA. Apoil[3] · C. Mailhol[4] · P. Dubreuil[5] · O. Hermine[6] · C. Paul[7] · C. Bulai Livideanu[7] · M. Laroche[1]

- Etude rétrospective 129 patients:
  - 89 mastocytoses systémiques , 20 mastocytoses cutanées et 20 syndromes d'activation mastocytaire

	SM (*N* = 89)	CM (*N* = 20)	*P* value (SM vs CM)	MCAS (*N* = 20)	*P* value (SM vs MCAS)
Men (%)	38 (42.7)	11 (55.0)	NS	8 (40.0)	NS
Age at diagnosis (IQR)	46 (34.0;55.0)	38 (32.0;53.3)	NS	45 (37.5;55.3)	NS
Age at 1st symptoms (IQR)	36 (27.0;49.5)	34 (30.3;48.8)	NS	38 (27.0;52.0)	NS
Pigmented maculopapular lesions (%)	70 (78.7)	12 (60.0)	NS (0.0922)	3 (15.0)	< 0.0001
Non-pigmented maculopapular lesions (%)	8 (9.0)	8 (40.0)	0.0017	1 (5.0)	NS
Digestive symptoms (%)	47 (52.8)	8 (40.0)	NS	13 (65.0)	NS
Flush (%)	42 (47.2)	6 (30.0)	NS	13 (65.0)	NS
Idiopathic anaphylactic shock (%)	10 (11.2)	3 (15.0)	NS	13 (65.0)	< 0.0001
Hymenoptera venom allergy (%)	9 (10.1)	1 (5.0)	NS	1 (5.0)	NS
Bone pain	9 (10.1)	0 (0.0)	NS	0 (0.0)	NS
OP (%)	40 (44.9)	3 (15.0)	0.0209	2 (10.0)	0.0043
OP without RF (%)	27 (30.3)	1 (5.0)	0.0218	0 (0.0)	0.0030
≥ 1 RF for OP (%)	30 (33.7)	10 (50.0)	NS (0.1275)	6 (30.0)	NS
Fractures (%)	25 (28.1)	1 (5.0)	0.0392	1 (5.0)	0.0392
Osteosclerosis (%)	4 (4.5)	0 (0.0)	NS	1 (5.0)	NS
BMT, ng/mL (IQR)	300.0 (105.0;930.0)	9.9 (6.5;27.2)	< 0.0001	4.8 (4.0;18.0)	< 0.0001
ST, ng/mL (IQR)	29.5 (20.1;71.5)	6.7 (4.4;12.8)	< 0.0001	4.4 (3.4;7.0)	< 0.0001

2019

Mastocytose et histomorphométrie pour ostéoporose?

- Relecture rétrospective de 300 histomorphométries
  - patients avec perte osseuse, condensation osseuse ou fractures vertébrales
  - de 1972 à 2007 et diagnostic histologique de mastocytose

  - 39% de fractures vertébrales
  - 2/3 des patients n'avaient pas de lésions cutanées

Seitz S Osteoporos Int 2013

Douleurs fessières

Douleurs fesse gauche homme 42 ans

- Tabagisme à 30 paquets–années
- Violentes douleurs d'horaire inflammatoire de la fesse gauche (prédominantes dans sa partie externe) et sacrées, d'installation subaiguë (en deux mois).
- Réveil fin de nuit
- AINS partiellement efficaces
- 38 °C, amaigrissement 2 kg

- CRP à 25 mg/L, VS 40 mm, fibrinogène à 4,5 g/L
- NFS, électrolytes sanguins, tests hépatiques normaux, pas de pic monoclonal, calcémie 96 mg/L

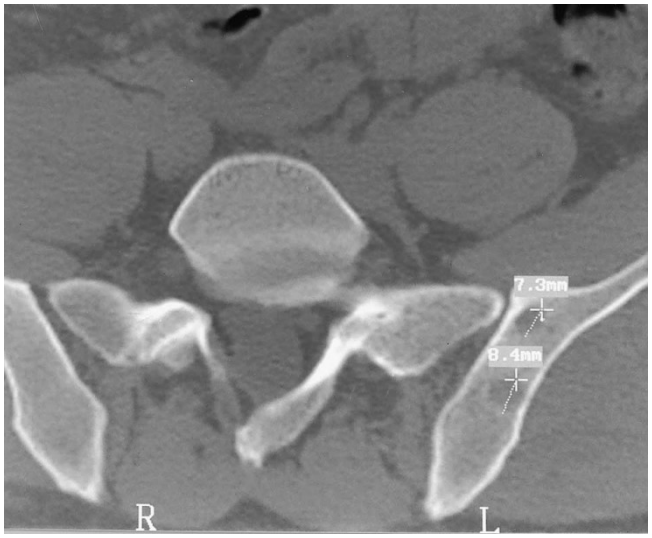

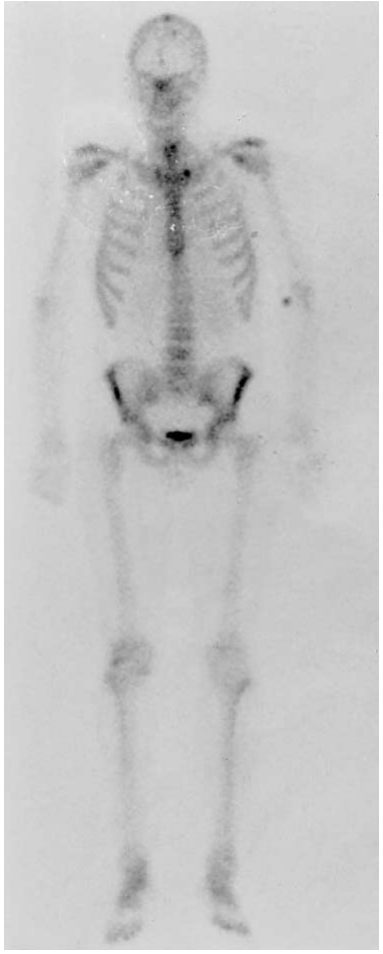

Andres E Rev Rhum 2001

Sarcoïdose osseuse du bassin révélatrice

- Biopsie zone ostéolytique granulome épithélioïde gigantocellulaire sans nécrose caséeuse (absence de corps étranger ou de BK à l'examen direct et en culture)

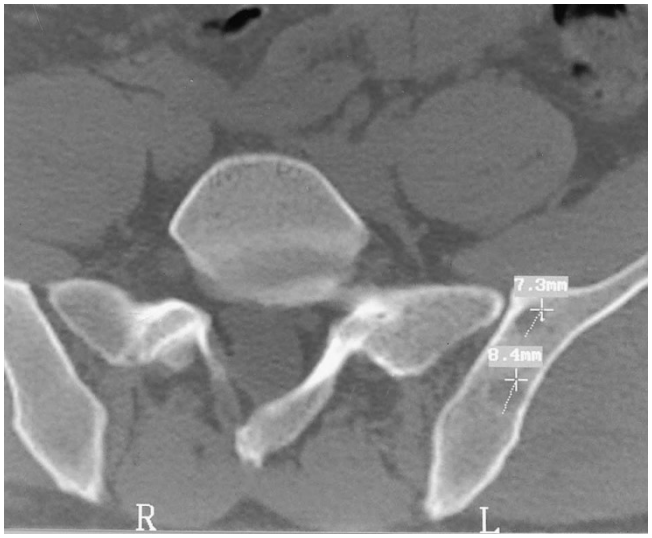

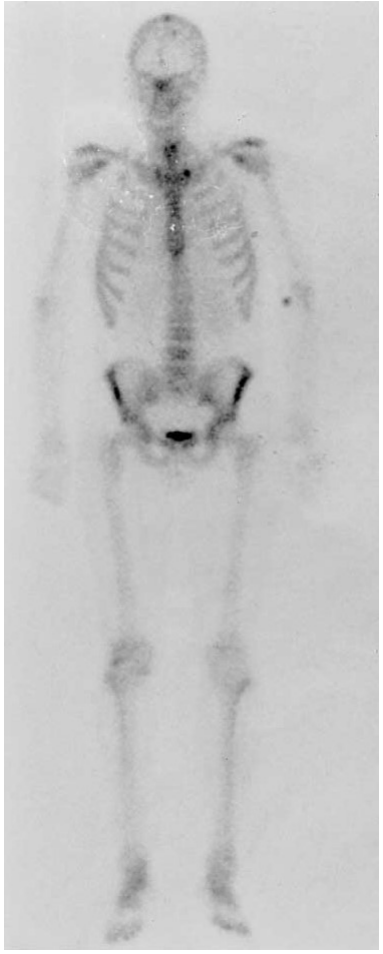

Andres E Rev Rhum 2001; Attias P Congrès Medecine Interne Paris 2014

Petits os des mains (ostéite tuberculoïde de Jüngling 1928) 90%

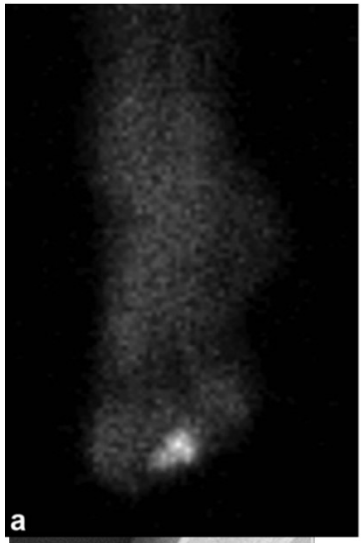

Douleurs pied droit avec tuméfaction interphalangienne du 1er rayon

Série 35 patients Casablanca
-- 18 atteintes ostéo-articulaires dont 2 révélatrices
- 5 cas osseux (3 biopsies) : toujours mains

Dactylite sarcoïdosique

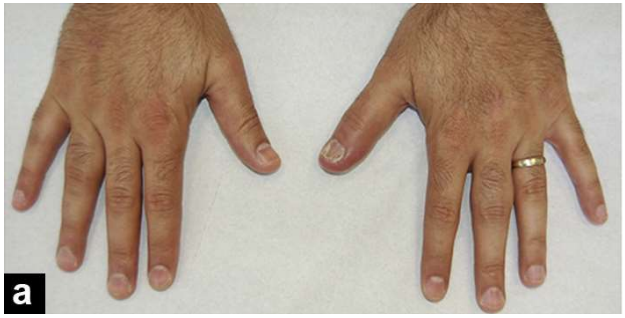

1ère description osseuse Perthes 1920; Alaoui F Presse Med 2005; Aptel S J Radiol Diagnostique Intervent 2017

Petits os des mains (ostéite tuberculoïde de Jüngling 1928) 90%

- Plusieurs types
  - I : macro géodique
    - Possible fissure

    ou fracture secondaire

  - II : micro géodique

  - III : hypertrophie corticale de la phalange

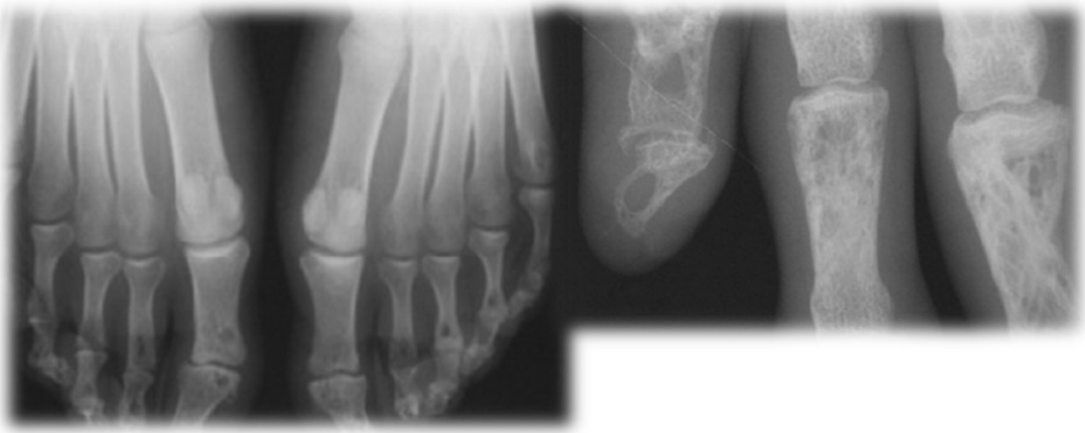

Akasbi N et al. J Bras Pneumol 2014

Atteintes osseuses des sarcoïdoses très polymorphes et rarement révélatrices

- Localisations osseuses 1 à 36 %: souvent asymptomatiques et souvent tardives
  - Petits os des mains 90%
  - Os longs : en général asymptomatique (1/3 proximal et distal)
  - Squelette axial : fréquente et sous-diagnostiquée
  - Voûte crânienne rare et souvent isolée

- **Anomalies scintigraphie osseuse et/ou TEP-TDM précèdent les anomalies radiographiques**

Tableau 1 Apport des différentes techniques d'imagerie scintigraphique.

	Diagnostic des lésions osseuses	Diagnostic de la sarcoïdose	Suivi
Scintigraphie osseuse et SPECT-CT	+++ Sensible	—	—
TEP-TDM au ^{18}F-FDG	+	+++ Association des signes du Lambda (hyperfixation des ganglions intrathoraciques) et du Panda (hyperfixation symétrique des glandes lacrymales et parotidiennes) hautement spécifiques	+++ Hyperfixation corrélée à l'activité de la maladie

Beasley E AJR 1987, Salmon JH Rev Med Int 2013, Hasquni SA Spine 2016, Aptel S J Radiol Diagnostique Intervent 2017

Atteinte osseuse de sarcoïdose mimant une atteinte tumorale

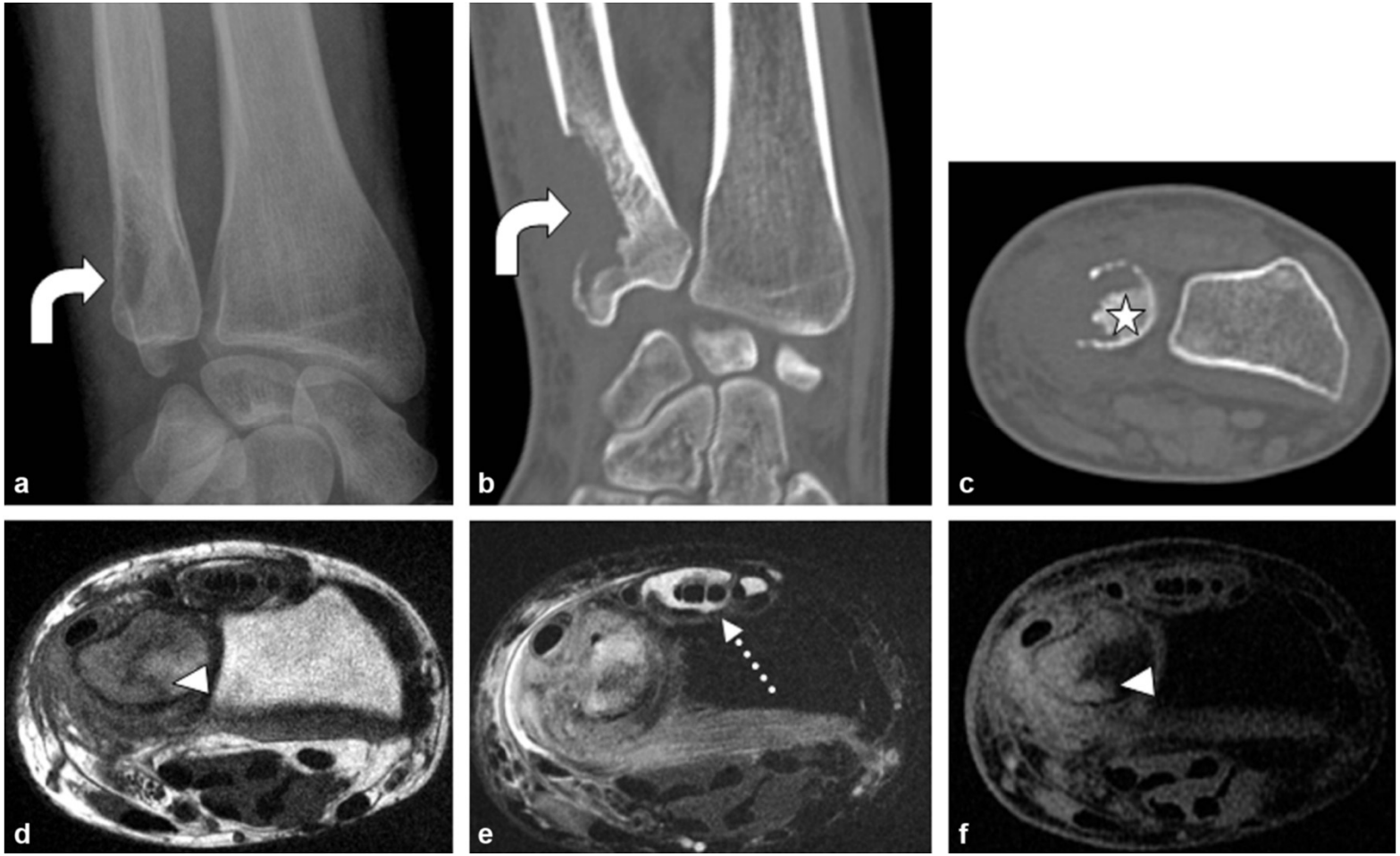

Aptel S J Radiol Diagnostique Intervent 2017

Squelette axial rarement révélateur

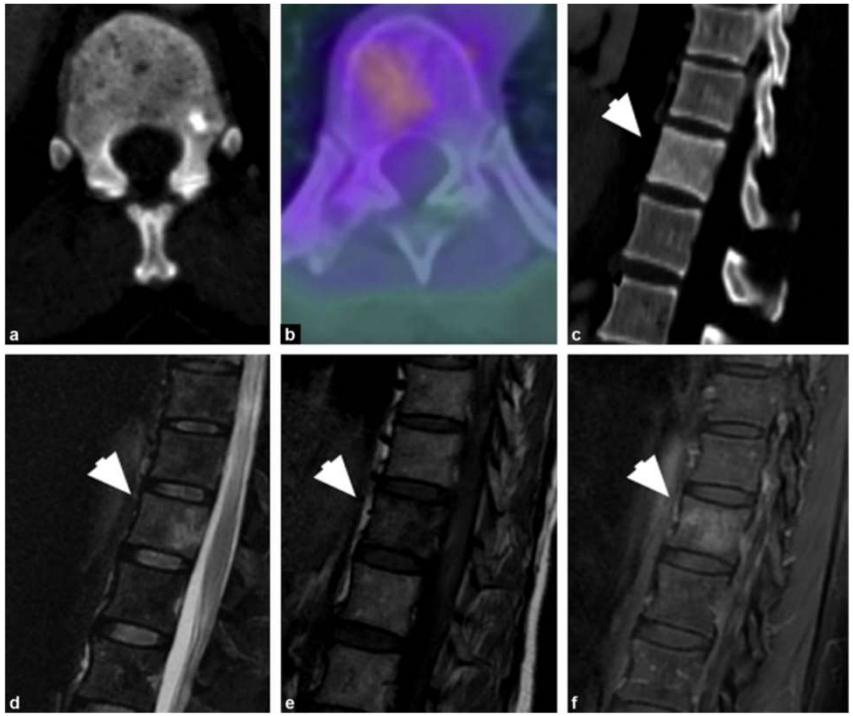

Rare atteinte osseuse de sarcoïdose condensante

Angiome-like

Très grande variété radiologique
- Lésions focales lytiques
- Simulation angiome vertébral
- Lésions focales condensantes
- Ostéocondensation de l'ensemble du squelette axial
- Forme condensante rachis pseudopagétique

- Jonction thoracolombaire+++

- Série Reims: **aucune image spécifique**
  - 70% lombaire
  - 57% syndrome inflammatoire

Aspect de pseudo spondylodiscite L1-L2 L5-S1
Femme 25 ans sans signes associés : TB ?

De Bandt M Rev Rhum 1992; Salmon JH Rev Med Int 2013, Hasquni SA Spine 2016, Aptel S J Radiol Diagnostique Intervent 2017; Diagne N Rev Afr Med Int 2021

Polyalgies, fissures et errance…

Homme de 36 ans adressé en rhumatologie pour suspicion d'histiocytose

- **Juin 2014 :** polyalgies et nombreuses fissures osseuses
  - Origine sénégalaise
  - Bilharziose urogénitale en 2004
  - Asthme sur hyperréactivité bronchique
  - Chondropathie du genou droit (contexte sportif, 9 infiltrations)

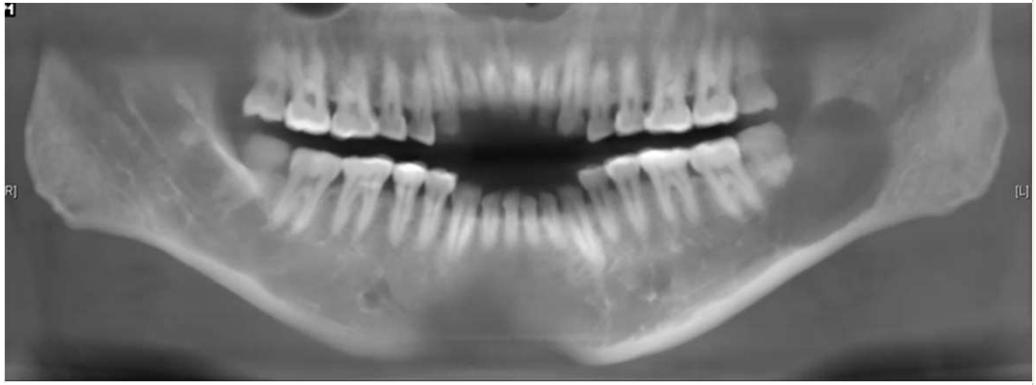

Volumineuse image radio claire au niveau de la région de la dent 38 avec lyse de la corticale osseuse linguale et de la 38.

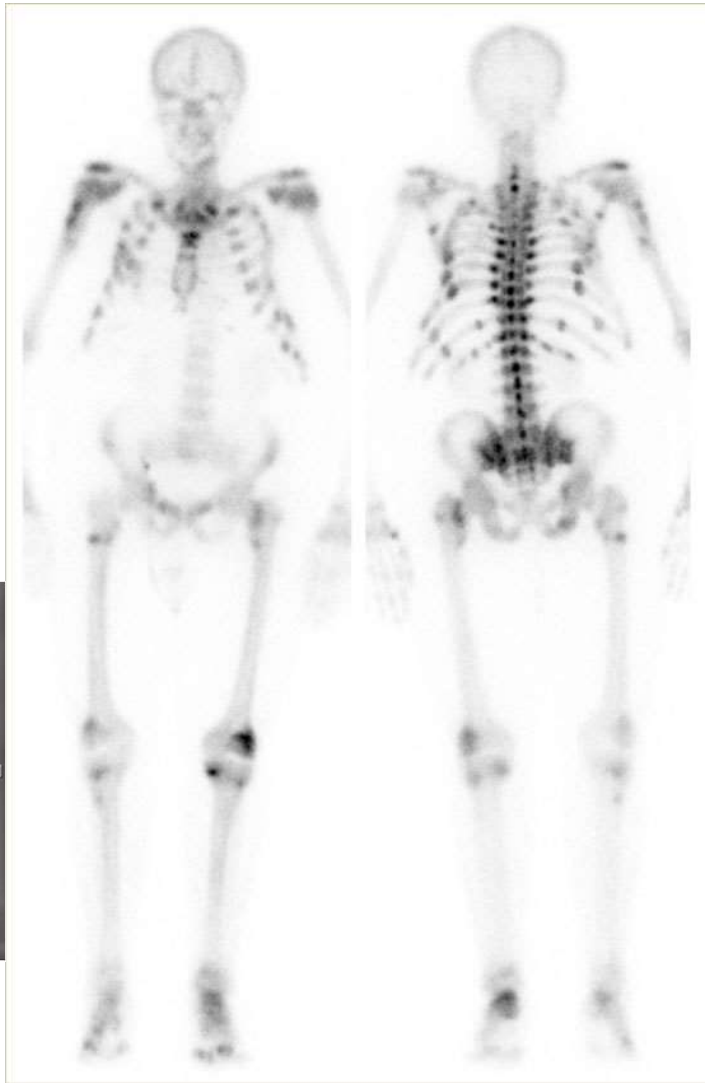

Homme 36 ans adressé en rhumatologie pour suspicion d'histiocytose

- Calcémie corrigée 2.35 mmol/l, phosphorémie 0.44 mmol/l, albumine 35 g/l , phosphatases alcalines à 3 x la normale

Ostéomaladie sur diabète phosphaté sur tumeur mandibulaire mésenchymateuse sécrétrice de FGF -23

- Calcémie corrigée 2.35 mmol/l, phosphorémie 0.44 mmol/l, albumine 35 g/l
- phosphatases alcalines à 3 x la normale, Phosphatases alcalines osseuses augmentées à 143 µg/l avec CTX augmentés à 0.86 ng/ml, PTH 66 ng/l, 25OH vitamine D 48 ng/ml,
- **FGF23 925 U/ml** (33,7-96,5 Elisa Immunotopics Toulouse)

Histiocytoses Langerhansiennes osseuses

Fréquence et localisations des formes monotissulaires (MT) et pluritissulaires (PT) chez l'enfant et l'adulte (d'après [17] modifié) dans l'histiocytose à cellules de Langherans (HCL).

Localisation	Fréquence chez l'adulte, %		Fréquence chez l'enfant, %	
	MT	PT	MT	PT
Os	52	77	70-80	
Peau	6	65	10	50
ORL			>15	
Hypophyse	0,9	44	5–50	
Orbite			<20	
Bouche			6	
Tractus GI			2–13	
Poumon	40	43	<5	12
Foie		5	4	
Ganglions			<10	
Thyroïde		9		

GI :gastro-intestinal ; ORL : oto-rhino-laryngologie.

Chales G EMC Appareil locomoteur 2020

Histiocytoses Langerhansiennes osseuses: parfois révélatrices mais déroutantes…

- Classiquement lacune à l'emporte-pièce, taille variable, sans condensation périphérique, aspect inflammatoire périlésionnel et encoches endostées
- Peut mimer une tumeur maligne

- Enfant : vertebra plana , granulome éosinophile +++ et autres …

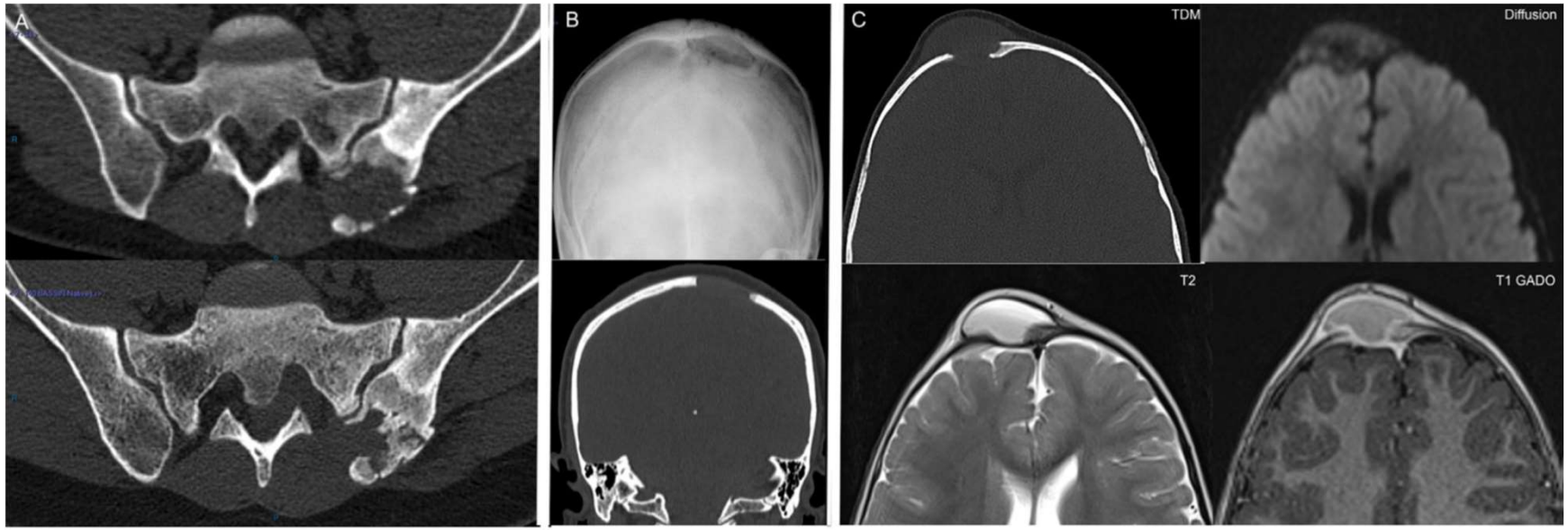

Femme de 43 ans

Cohen-Aubart F Rev Rhum Monographies 2019; Chales G EMC Appareil locomoteur 2020

Histiocytoses Langerhansiennes osseuses: parfois révélatrices mais déroutantes…

Homme de 22 ans

Cohen-Aubart F Rev Rhum Monographies 2019; Chales G EMC Appareil locomoteur 2020

Histiocytoses Langerhansiennes osseuses: parfois révélatrices mais déroutantes…

- Atteinte osseuse chez l'adulte
  - 38 à 52% dans forme monotissulaire
  - 66 à 77% dans forme pluritissulaire
- Asymptomatique ou symptomatique (douleur localisée 1/3)
- **Os plats > 50%:**
  - Crâne 28%, Côtes 25% (souvent multiloculaires),
  - mandibule, sternum , pelvis
- Rachis :
  - 15 à 30% des localisations diffuses
  - 10 à 15 % des granulomes éosinophiles

- Os longs: réaction périostée possible: **dg différentiel ostéomyélite**

Hypermétabolisme asymétrique en ilôts

Kikkawa I Pediatrics International 2013; Makras P Metabolism 2017; Cohen-Aubart F Rev Rhum Monographies 2019; Chales G EMC Appareil locomoteur 2020

Lacune crânienne

- Forme localisée et de bon pronostic des histiocytoses Langerhansiennes
- 70% des atteintes osseuses des histiocytoses Langerhansiennes
- Crâne: localisation la plus fréquente

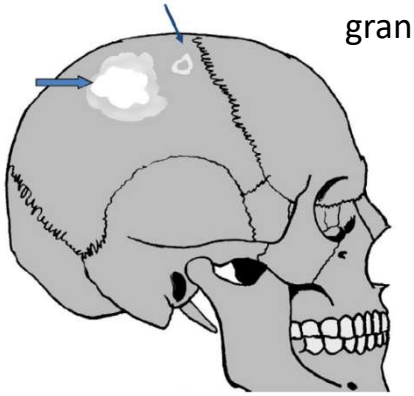

granulome éosinophile

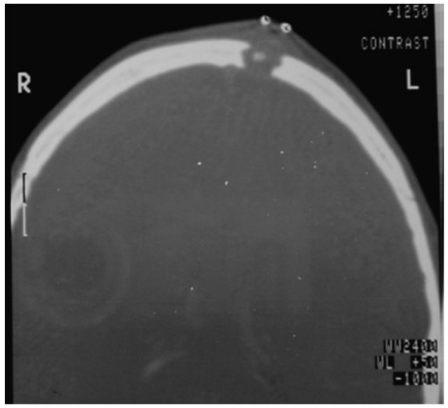

Femme 48 ans céphalées inaugurales

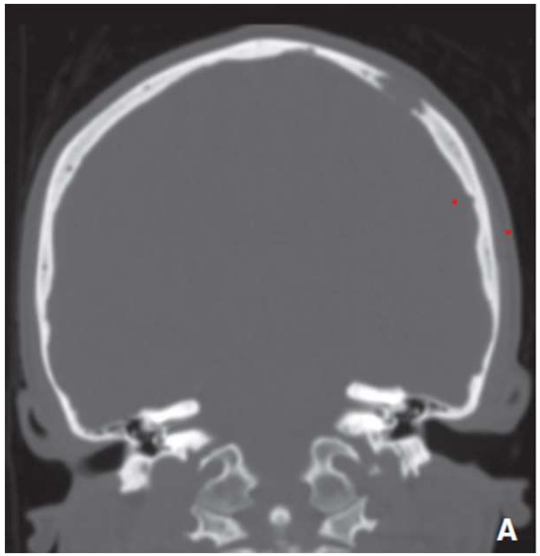

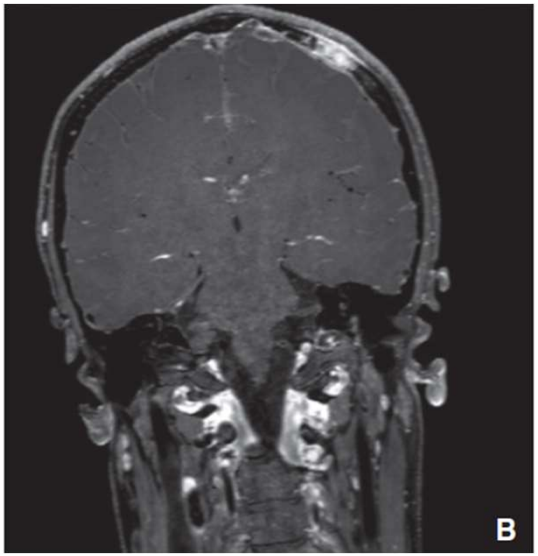

Carlier-Cuau C Rev Rhum Monographies 2013; Chales G EMC Appareil locomoteur 2020

Lacune crânienne

- Dans 85 % des cas 7 étiologies (par ordre décroissant)
  - Kyste dermo-épidermoïde
  - Hémangiome
  - Métastases
  - Myélome multiple
  - Histiocytose Langerhansienne
  - Paget
  - Dysplasie fibreuse

Carlier-Cuau C Rev Rhum Monographies 2013

Maladie d'Erdheim-Chester: atteinte des os longs dans plus de 80% des cas
5% n'ont pas d'atteinte des os longs

Fréquence des manifestations cliniques et radiologiques

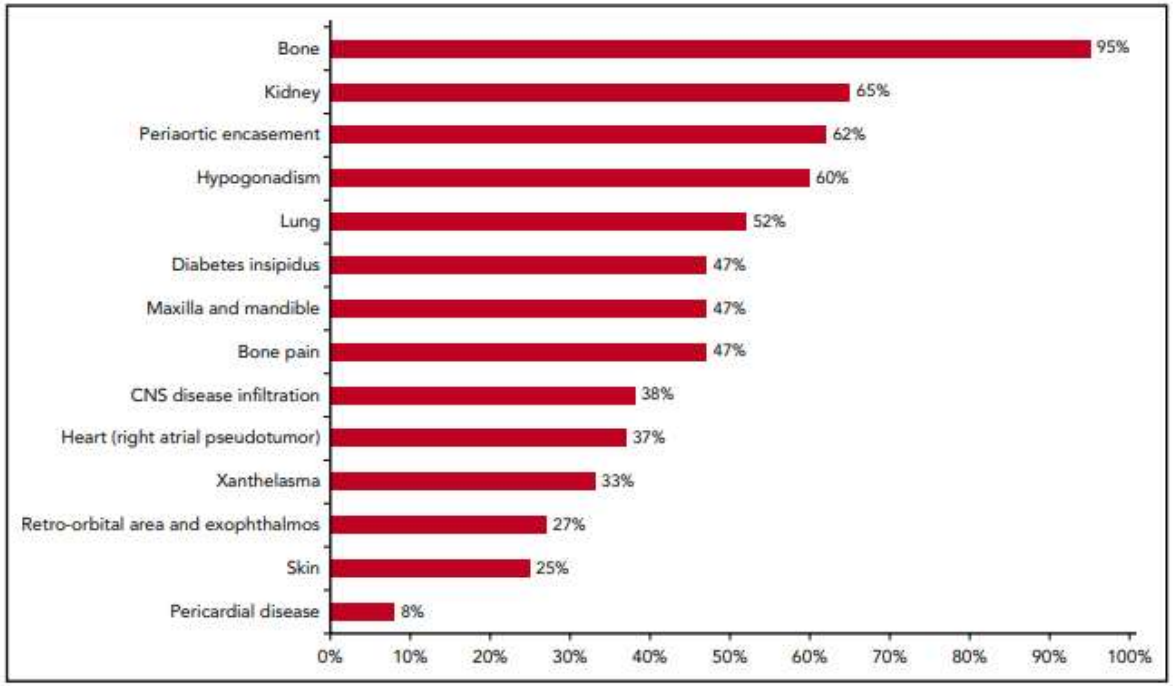

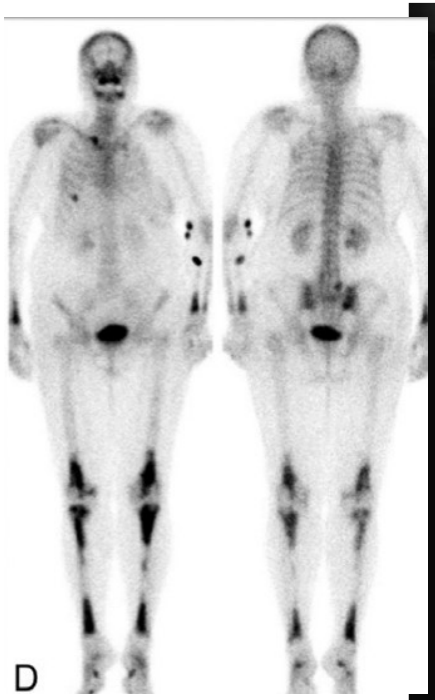

Maladie d'Erdheim-Chester femme de 75 ans

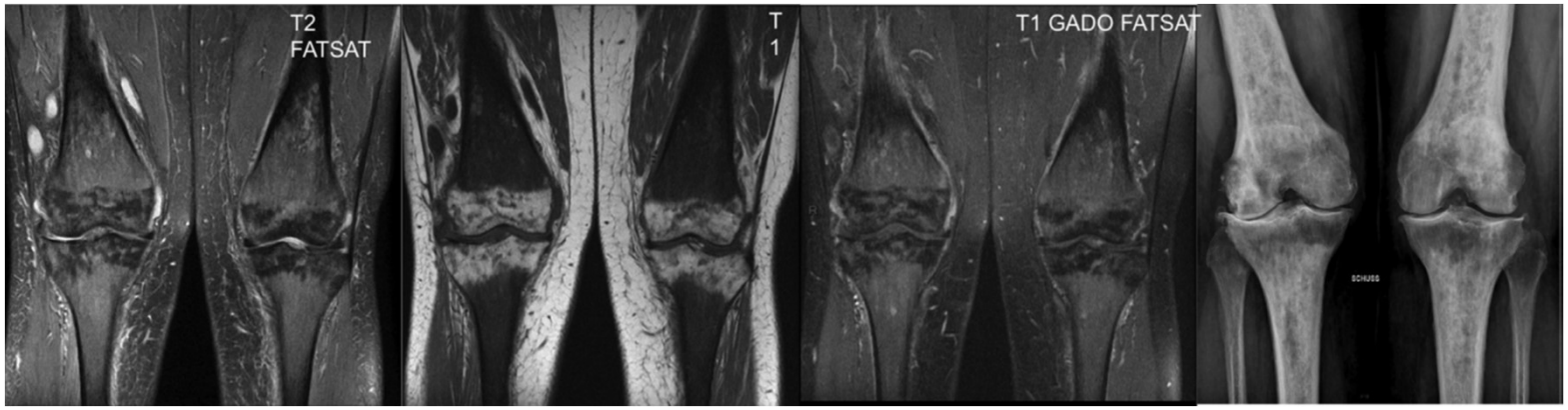

Arnaud L Blood 2011; Cohen-Aubart F Rev Rhum Monographies 2019; Goyal G Blood 2020

Syndrome de Schnitzler: atteinte osseuse toujours dans contexte particulier

Critères de Strasbourg

- **Obligate criteria**
- Chronic urticarial rash +
- Monoclonal IgM or IgG
- **Minor criteria**
- Recurrent fever[a]
- Objective findings of abnormal bone remodeling with or without bone pain[b]
- A neutrophilic dermal infiltrate on skin biopsy[c]
- Leukocytosis and/or elevated CRP[d]
- **Definite diagnosis if**
- Two obligate criteria AND at least two minor criteria if IgM, and three minor criteria if IgG
- **Probable diagnosis if**
- Two obligate criteria AND at least one minor criterion if IgM, and two minor criteria if IgG

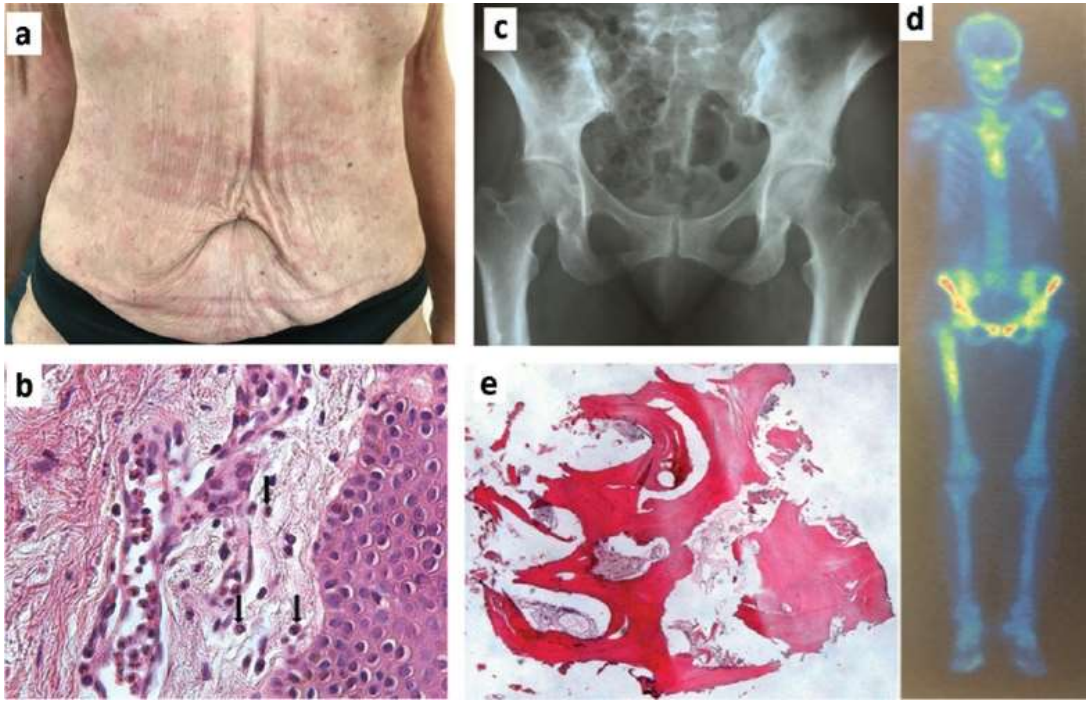

Simon A Allergy 2013; Zampeli E Clinical Medicine 2020

Le syndrome de Schnitzler
Principales manifestations cliniques

Urticarial rash	100%
Elevated ESR (≥ 30)	95%
Fever	93%
Monoclonal IgM gammopathy	89%
Kappa light chain	89%
Arthralgia/arthritis	77%
Leucocytosis (≥ 10 000)	76%
Bone pain	68%
Abnormal bone morphology*	62%
Palpable lymph nodes	47%
Pruritus	45%
Liver and/or spleen enlargement	34%

Simon A. et al. Allergy 2013;68 : 562

Périostites

Homme 63 ans douleurs tibiales gauches anciennes avec aggravation récente

ATCD :

- Tabac + alcool 75 g/j (Vodka)
- Goutte (genoux)
- RGO
- Insuffisance veineuse post phlébitique (2 thrombophlébites de la jambe G)

Traitement :

- Allopurinol 300 mg/j
- Oméprazol 20 mg/j
- Célestamine 1 cp/j
- Zolpidiem

Homme 63 ans douleurs tibiales gauches anciennes avec aggravation récente et apparition de douleurs identiques de la jambe droite sans signe cutané

- Douleur plus intense de la jambe gauche, d'horaire inflammatoire, sans facteur déclenchant→ Evolution par "crise" (15 j)
- Apparition de douleurs identiques de la jambe droite sans signe cutané
- Biologie :
  - CRP : 10-40 mg/l
  - Biologie hépatique, rénale et phosphocalcique normale
  - Pas d'auto-Ac, pas d'ANCA
  - Sérologies VDRL/TPHA, VIH, VHC, VHB négatives

G COUCHE

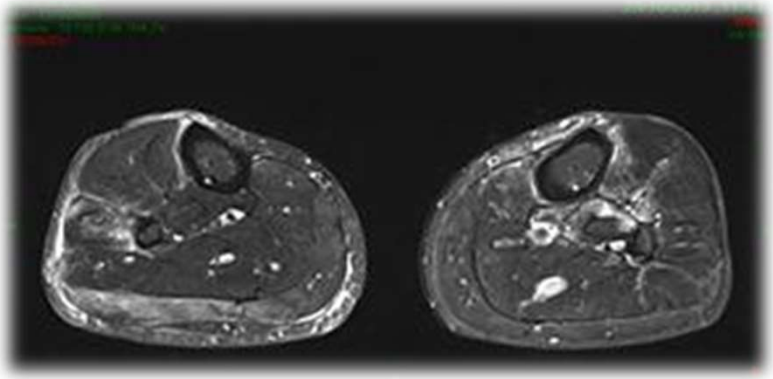

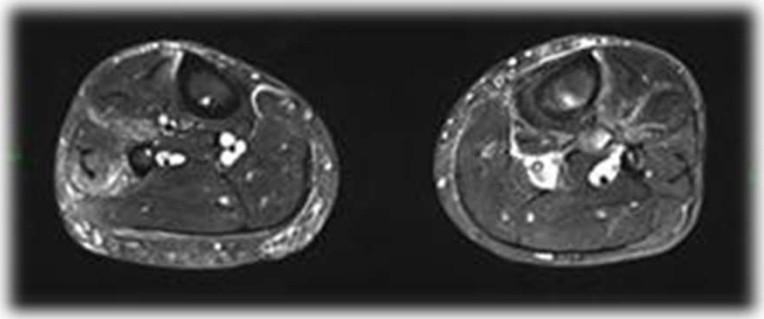

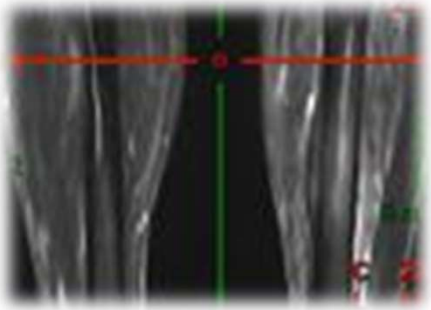

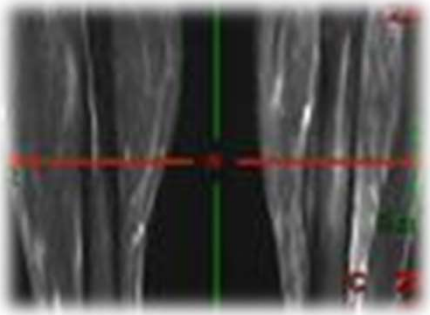

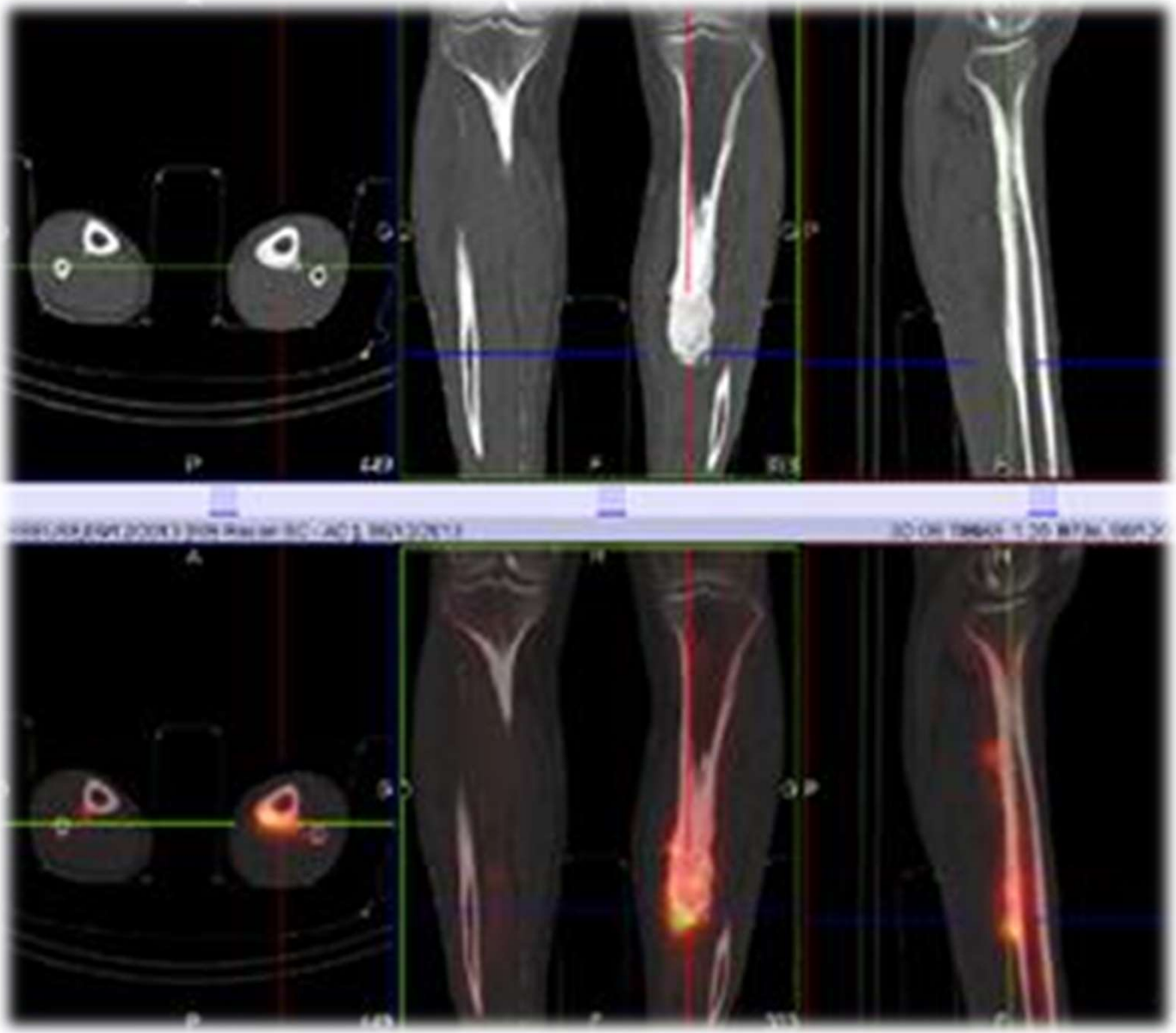

Granulomatose avec polyangéite de type Wegener révélée par une périostite des membres inférieurs avec une inflammation musculaire de "proximité" sans atteinte systémique ni ANCA

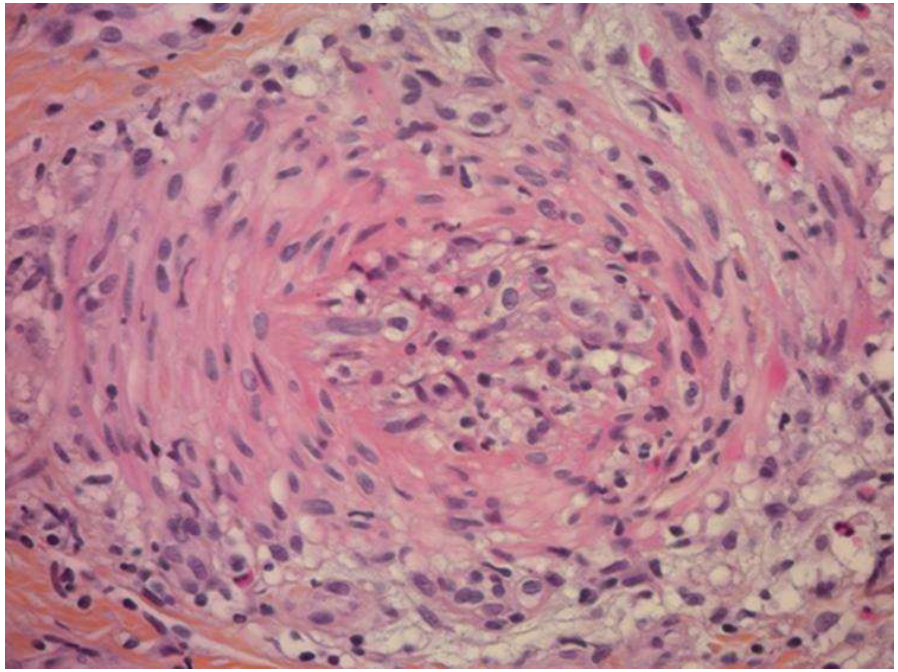

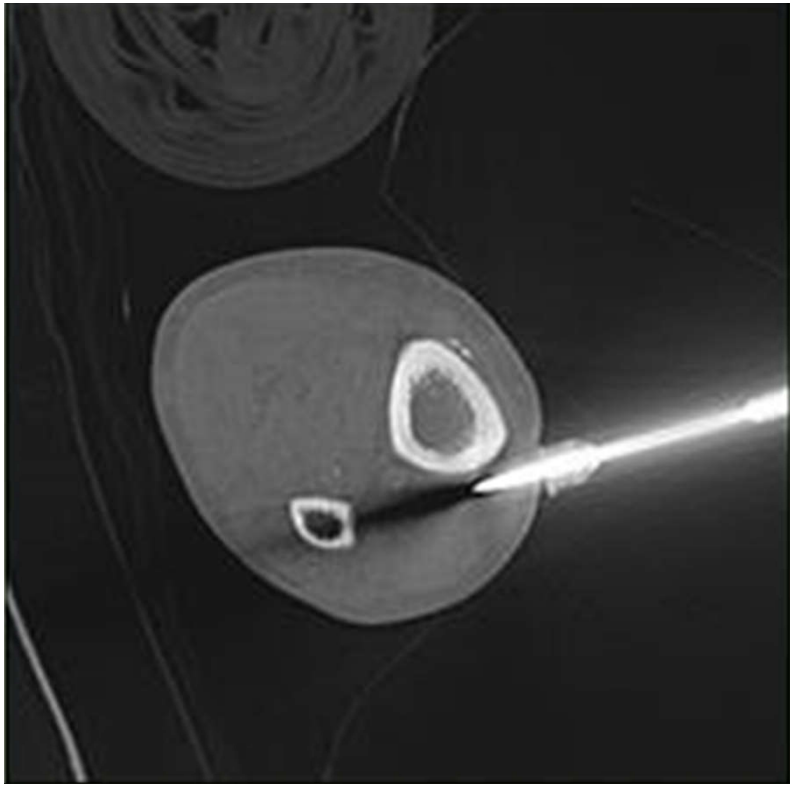

- **Infiltrat inflammatoire abondant avec présence de granulomes épithélioïdes et gigantocellulaires (sans nécrose), de nombreux lymphocytes, quelques plasmocytes et des polynucléaires éosinophiles**
- **Lésions de vascularite intéressant des veinules et des artérioles avec parfois une oblitération de la lumière vasculaire.**

Périostéite au cours des vascularites systémiques nécrosantes : à propos de 4 observations d'une atteinte méconnue et pourtant évocatrice

- Groupe Français d'Etude des Vascularites (GFEV) : 1762 vascularites systémiques → 4 périostites révélatrices d'une PAN
- Etude de la littérature : 30 vascularites associées à une périostite dont 1 GPA (Wegener)
- Eléments clés :
  - Douleur osseuse surtout des membres inférieurs
  - Signes cutanés fréquents
  - Pas d'ANCA mais CRP élevée
  - Intérêt diagnostique de l'imagerie (IRM)
  - Mais surtout intérêt de la biopsie cutanée et/ou musculaire (si vaisseaux analysables)

Périchon S Presse Med 2010

Périostéites et appositions périostées au cours des maladies systémiques

Maladies systémiques	
Vascularites	PAN +
	PAM, GW
	Artérite de Takayasu, maladie de Horton
Sarcoïdose	Forme cutanée nodulaire surtout
Maladie de Crohn	
Rectocolite hémorragique	
Lupus érythémateux systémique	
Fasciite nécrosante	Périostéite au contact de l'atteinte musculaire
Polychondrite atrophiante	Localisation orbitaire
Syndrome des antiphospholipides	Avec ostéonécrose avasculaire associée

Périchon S Presse Med 2010

Lombalgies chroniques

Homme 69 ans lombalgique chronique adressé fin 2019

- Bijoutier, toujours en exercice, lombalgique chronique depuis 40 ans
- 2017:
  - **IRM rachidienne systématique début 2017: anomalies de signal hypo T1 et hyper T2 de T10 et de L1**
  - PET-scan mai 2017 : hyperfixation importante de T10 G, L1-L5 et l'acétabulum G, sans autre anomalie du radiotraceur.
  - Biopsie de L1 juin 2017 : normale
  - Deux médullogrammes : moelle hyperplasique pour l'âge sans aucune particularité
  - Biopsie L2: non pathologique
  - Caryotype: normal
  - Recherche de mutation Jak2 négatif
- Fin 2019:
  - Lombalgies stables sans réveil nocturne, sans hyperthermie, pas de notion d'intolérance digestive, de malaises, une stabilité prostatique

Homme 69 ans adressé fin 2019 pour lésions osseuses stables découvertes à une IRM rachidienne systématique début 2017

24/06/2019

STIR

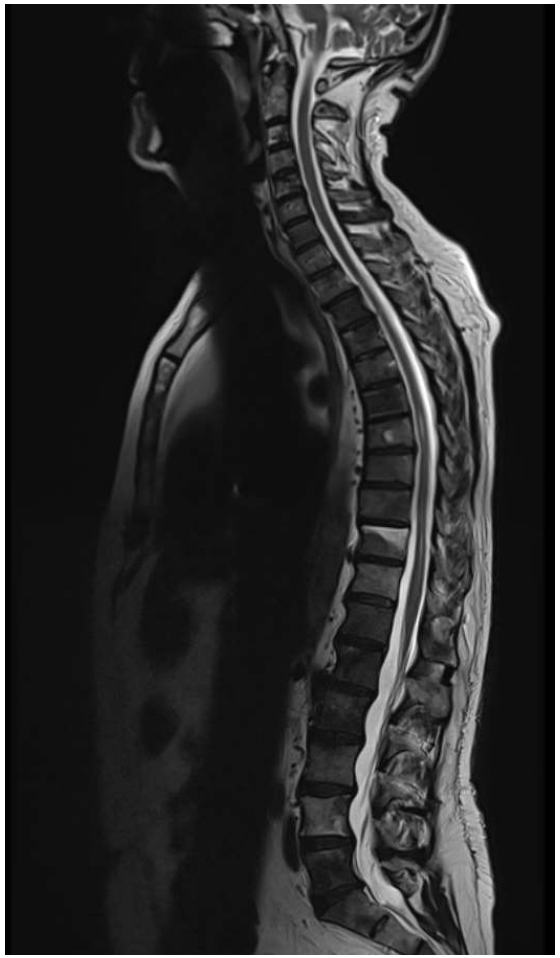

T2

Janvier 2020 Progression métabolique devant l'apparition de multiples lésions osseuses hyperfixantes, sans traduction sur le plan morphologique.

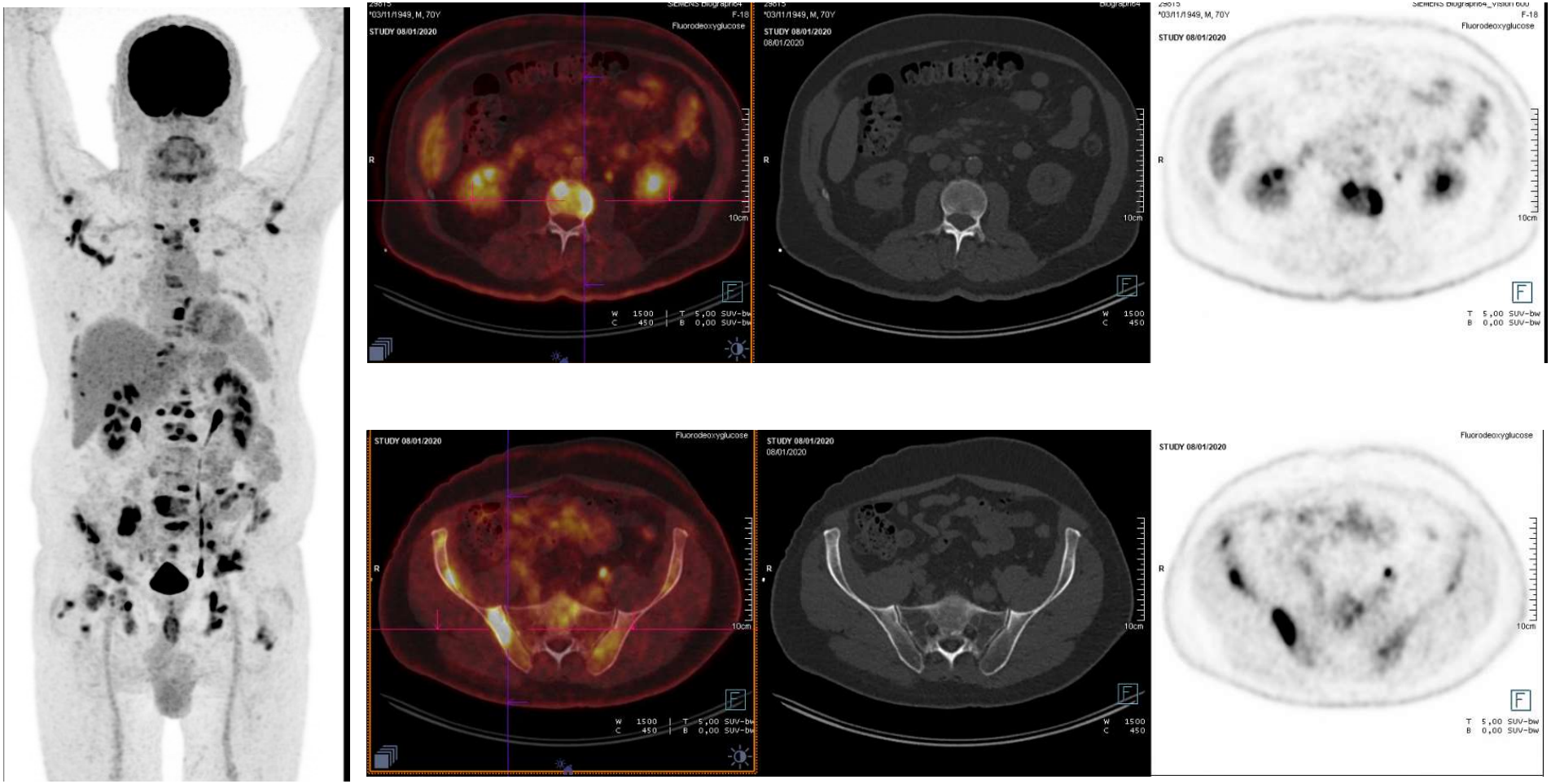

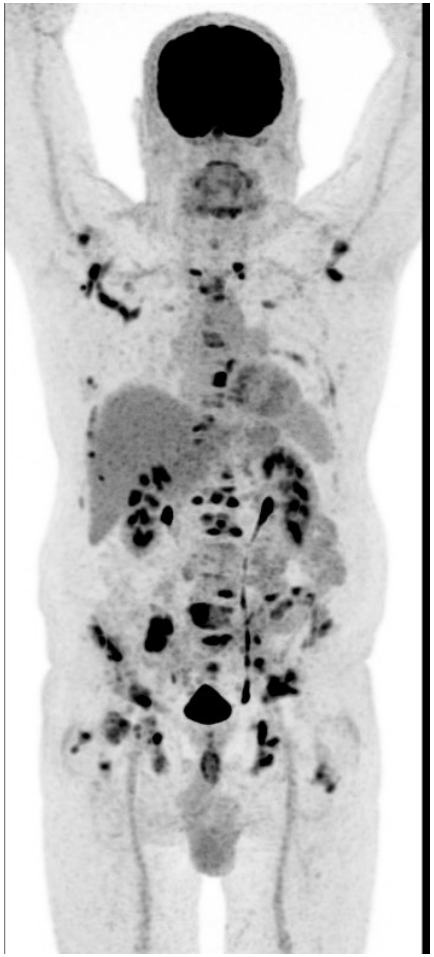

Biopsie du foyer hyperfixant osseux plus accessible : lymphome B folliculaire (à petites et à grandes cellules)

Manifestations osseuses révélatrices LMH et LMNH

- Série 11 observations
  - **Lombalgies depuis 2 mois à 2 ans**, névralgie cervicobrachiale, sciatique…
  - Douleurs osseuses ou signes neurologiques de compression (adénopathies sus-claviculaire, adénopathies lomboaortiques)
  - Tuméfaction osseuse souvent au sternum
  - Horaire inflammatoire
  - **Signes associés variables**: hypersudation nocturne, état fébrile fluctuant

  - Polymorphisme radiologique
    - Ostéolyses à limites floues 75 à 85%
    - Images condensantes 4 à 10%
    - Images mixtes 10%

Gaudin P Rev Rhum 1989

Atteintes osseuses révélatrices des maladies systémiques

- Rares avec errance diagnostique fréquente
- Principalement
  - Sarcoïdose osseuse très protéiforme avec retard diagnostique parfois important
  - Histiocytoses
- Piège majeur
  - Ostéomyélites, lymphoproliférations
  - Garder un œil attentif à la biologie phosphocalcique
- Associations fortuites possibles
  - Paget
  - Dysplasie fibreuse

Optimiser l'imagerie et biopsier!!!